



معاونت درمان

دبیرخانه شورای راهبردی تدوین راهنماهای سلامت

پروتکل پیشگیری، تشخیص و درمان

موکوریابیکوزیس در همه گیری کووید-۱۹

تابستان ۱۴۰۰

## نویسندگان:

- دکتر فرزاد پاکدل / گروه چشم پزشکی / دانشگاه علوم پزشکی تهران
- دکتر محمدرضا صالحی / گروه بیماریهای عفونی / دانشگاه علوم پزشکی تهران
- دکتر صادق خداویسی / گروه قارچ شناسی پزشکی / دانشگاه علوم پزشکی تهران
- دکتر آذین طبری / گروه گوش و حلق و بینی / دانشگاه علوم پزشکی تهران
- دکتر پیام طبرسی / گروه بیماریهای عفونی / دانشگاه علوم پزشکی شهید بهشتی
- دکتر سعید کلانتری / گروه بیماریهای عفونی / دانشگاه علوم پزشکی ایران
- دکتر زهرا احمدی نژاد / گروه بیماریهای عفونی / دانشگاه علوم پزشکی تهران
- دکتر شاهین رجائی / گروه گوش و حلق و بینی / دانشگاه علوم پزشکی ایران
- دکتر کاظم احمدی کیا / گروه قارچ شناسی پزشکی / دانشگاه علوم پزشکی تهران
- دکتر فرشته غیاثوند / گروه بیماریهای عفونی / دانشگاه علوم پزشکی تهران
- دکتر سارا قادر خانی / گروه بیماریهای عفونی / دانشگاه علوم پزشکی تهران
- دکتر سید علی دهقان منشادی / گروه بیماریهای عفونی / دانشگاه علوم پزشکی تهران
- دکتر ملیحه حسن نژاد / گروه بیماریهای عفونی / دانشگاه علوم پزشکی تهران
- دکتر آرزو سلامی / گروه بیماریهای عفونی / دانشگاه علوم پزشکی تهران
- دکتر هادی سمیعی / گروه گوش و حلق و بینی / دانشگاه علوم پزشکی تهران
- دکتر موسی صدر حسینی / گروه گوش و حلق و بینی / دانشگاه علوم پزشکی تهران
- دکتر رزیتا جعفری / گروه گوش و حلق و بینی / دانشگاه علوم پزشکی شهید بهشتی
- دکتر صالح محبی / گروه گوش و حلق و بینی / دانشگاه علوم پزشکی ایران
- دکتر گلغام مهرپرور / گروه گوش و حلق و بینی / دانشگاه علوم پزشکی شهید بهشتی
- دکتر فرزاد حدائق / پژوهشکده علوم غدد درون ریز و متابولیسم / دانشگاه علوم پزشکی شهید بهشتی
- دکتر علیرضا استقامتی / گروه داخلی ، غدد درون ریز و متابولیسم / دانشگاه علوم پزشکی تهران

## تحت نظارت فنی:

گروه استاندارده سازی و تدوین راهنماهای سلامت

دفتر ارزیابی فن آوری، استاندارده سازی و تعرفه سلامت

## تعریف:

موکورمایکوزیس یک عفونت تهاجمی مخرب توسط یک قارچ فرصت طلب از خانواده موکورال است. ارگانسیم های مسبب این بیماری از خانواده موکوراسه می باشند که به راسته موکورال ها از رده زایگومیست ها تعلق دارند. این قارچ ها در سراسر محیط به ویژه در هوای داخل اتاق و خارج اتاق، روی مواد غذایی، کمپوست گیاهان، روی میوه های پوسیده، در گردوغبار، در طی حفاری های سنگین و ساختمان سازی و در فیلترهای تهویه هوا وجود دارد. استنشاق اسپورها از منابع محیطی اصلی ترین روش انتقال قارچ ها می باشد و بیشتر افراد هر روز با اسپورهای میکروسکوپی قارچ در تماس هستند، بنابراین احتمالاً جلوگیری از تماس با موکورمایست ها کاملاً غیرممکن است. این قارچ ها برای اکثر مردم مضر نیستند. با این حال، در افرادی که سیستم ایمنی ضعیفی دارند می تواند باعث ایجاد عفونت در ریه ها یا سینوس ها شده و به سایر قسمت های بدن گسترش یابد. طبقه بندی موکورمایکوزیس بر اساس محل آناتومیک عفونت انجام می شود که نشاندهنده بخشی از بدن انسان به عنوان محل ورود است. اسپورها از راه لوله تنفسی یا از طریق پوست آسیب دیده یا از راه زیرپوستی (به طور مثال انتقال اسپور به وسیله سوزن تزریق یا کاتتر آلوده) یا از راه بلعیدن غذای آلوده وارد بدن می شوند. بیماری ممکن است به فرم های رینوسربرال، ریوی، جلدی یا زیرجلدی، معدی- روده ای یا منتشره بروز پیدا کند. موکورمایکوزیس رینوسربرال رایج ترین شکل از بیماری است و حدود نیمی از موارد گزارش شده بیماری را شامل می شود. این بیماری غالباً یک عفونت تهدید کننده زندگی است و به طور کلی میزان مرگ و میر ناشی از موکورمایکوز رینو-اوربیتو-سربرال ۷۵٪-۵۴٪ است.

## عوامل خطر:

موکورمایکوزیس عفونتی است که در اکثر موارد بیماران دچار نقص ایمنی از تمام سنین شامل نوزادان نارس تا افراد سالخورده را تحت تأثیر قرار می دهد. فاکتورهای میزان اغلب نقش مهمی در توسعه بیماری موکورمایکوزیس دارند. با اینحال افراد به ظاهر سالم از نظر سیستم ایمنی، درصد کمی از جمعیت مبتلایان به موکورمایکوزیس را تشکیل می دهند و عفونت خوشبختانه در این گروه از افراد بندرت بروز می کند.

عوامل خطر برای ایجاد موکورمایکوزیس در میزان عبارتند از:

- دیابت کنترل نشده یا بدون کتواسیدوز
- دیگر اسیدوزهای متابولیک
- بدخیمی های خونی
- پیوند عضو
- نوتروپنی (گلبولهای سفید پایین) طولانی
- ضربه پوستی (بریدگی، خراش، سوراخ یا سوختگی).
- سوء تغذیه

• استفاده طولانی مدت و یا استفاده از دوز بالا از داروهای کورتیکواستروئید بخصوص در افراد با سابقه دیابت

• سوء مصرف مواد مخدر تزریقی

• میزان بالای آهن یا بدون استفاده از درمان دفروکسامین

## پیشگیری:

نشان داده شده است که عوامل مختلفی ممکن است بیماران مبتلا به کووید-۱۹ را به موکورمایکوزیس مستعد کند. برخی از بیماران مبتلا به عفونت با ویروس COVID-19 که سابقه بیماری دیابت نداشتند به دنبال ابتلا به این عفونت و دریافت درمان های دارویی به دیابت مبتلا می شوند. با توجه به اینکه ۱۵٪ بیماران که به علت کووید بستری می شوند دیابت جدید رخ می دهد و بسیاری از بیماران دچار هیپرگلیسمی ناشی از استرس می شوند بر اساس شواهد فعلی ما توصیه می کنیم:

۱- قند خون ، HbA1c در تمام بیماران مبتلا به کووید-۱۹ بررسی شود.

۲- کنترل دقیق قند خون (۱۱۰-۱۸۰ میلی گرم در دسی لیتر) در بیماران دیابتی انجام شود.

۳- استفاده منطقی و اجتناب از دوزهای غیر ضروری-کورتیکواستروئیدهای سیستمیک ، داروهای ضد ایتربولکین ۶ در بیماران کووید-۱۹

۴- توصیه ها در حین و بعد از استفاده از درمان با استروئید ها و immunomodulator agents.

- بیماران که از قبل مبتلا به دیابت نبوده و حین بستری در آنها قند بالا گزارش شده است علاوه بر تنظیم قند خون حین درمان بیماری کووید-۱۹، موظف به چک قند خون پس از ترخیص در منزل هستند و در صورت تداوم قند خون بالا باید درمان مناسب را دریافت کنند و سه تا چهار هفته پس از ترخیص نیز با چک قند خون ناشتا و HbA1c به متخصص غدد مراجعه کنند.
- بیماران مبتلا به دیابت حین بستری و پس از ترخیص تحت مانیتورینگ و تنظیم دقیق قند ها قرار گیرند.
- بیماران که شواهد افزایش قند خون بالا حین بستری را ندارند ولی تحت درمان با پالس کورتون قرار می گیرند ۳-۴ هفته پس از ترخیص چک مجدد قند خون ناشتا انجام شود.
- بیماران که تحت درمان با توسیلیزوماب و پالس کورتون قرار می گیرند پس از ترخیص در صورت هرگونه اختلال دید، درد اطراف چشم، سردرد، درد در صورت، خونریزی و ترشحات خون آبه از بینی ، بی حسی گونه، جهت بررسی و معاینه دقیق به پزشک معالج مراجعه نمایند.
- رعایت بهداشت و اجتناب از تماس با خاک، کود و مواد فاسد شده در طی زمانی که بیماران تحت تاثیر داروهای ایمونوساپرسیو هستند
- تبعیت از رژیم غذایی دیابتیک در بیماران مستعد مذکور
- معاینه روزانه چشمها و همینطور حفرات بینی و دهان در بیماران با کووید-۱۹ شدید تحت حمایت تنفسی و بخصوص ونتیلاسیون مکانیکی و سابقه دریافت کورتیکواستروئیدها و یا شرایط هایپرگلیسمیک

۵- قند خون و HbA1C را قبل از ترخیص و بعد از ترخیص در بیماران فوق الذکر مانیتور کنید.

## آموزش بیماران قبل از ترخیص از بخش COVID-۱۹:

- شستشوی روزانه حفره بینی با نرمال سالین
- رعایت رژیم غذایی و کنترل قند خون
- آموزش علایم هشدار دهنده شامل تورم پلک، درد پشت چشمها، بی حسی گونه، درد صورت، سردرد، ترشح بینی / کاهش بینایی.
- علائم و نشانه های اولیه موکورمایکوزیس از جمله هرگونه سردرد، درد و ناراحتی در چشم، کاهش دید، دوبینی، تورم پری اربیتال حتی اگر خفیف، درد و تورم صورت، بی حسی در اطراف چشم یا کام یا صورت یا بینی و لثه، سردرد، دندان درد، درد یا ناراحتی هنگام جویدن، گرفتگی بینی، ترشحات خونی یا آبکی بینی یا تیره را به بیماران اطلاع دهید.
- توصیه به مراجعه سریع به پزشک معالج در صورت بروز علایم جهت بررسی کاملتر بینی و چشم.

## تشخیص زودرس:

• موکورمایکوزیس رینو-اوربیتال شایع ترین فرم بالینی دیده شده در بیماران دیابتی، پیوند کلیه و موکورمایکوزیس وابسته به کووید-۱۹ می باشد. همچنین این بیماری در بیماران سرطانی نوتروپنیک و پیوند سلولهای بنیادی خون ساز یا گیرندگان پیوند عضو اتفاق می افتد. این عفونت اغلب در مخاط بینی و سینوس های اطراف بینی به دنبال استنشاق اسپورها به وجود می آید و ممکن است به سمت مغز توسعه پیدا کند. به ترتیب بینی، چشم و مغز تحت تأثیر قرار می گیرند تشخیص زودرس و درمان بموقع عفونت برای بهبود میزان بقای بیماران مبتلا قبل از تهاجم عروقی، ایجاد نکروز و انتشار عفونت به سایر ارگانها امری ضروری است. رینوسربرال موکورمایکوزیس معمولاً در مخاط بینی یا کام آغاز می شود، به سینوس های پارانازال گسترش می یابد و از طریق مجاری اشکی و اتموئید و همچنین به صورت مستقیم از سینوس به قسمت رترواربیتال گسترش می یابد. پیشرفت بیماری اگر درمان نشود معمولاً سریع است و موجب گسترش بیماری به بافت های مجاور، ترومبوز و نکروز بیشتر و در نتیجه منجر به زخم سیاه دردناک روی سطح یا موکوس بینی می شود. در معاینه و مشاهده، ممکن است بافت آلوده شده در حین مراحل ابتدایی گسترش قارچ نرمال به نظر برسد.

علائم ممکن است شامل اختلال دید، بی حسی در صورت یا بینی و یا کام، تورم یک طرفه صورت، سردرد، گرفتگی بینی یا سینوس یا درد، ترشح بینی غالباً تیره رنگ و تب باشد. با گسترش عفونت به اربیت، ممکن است پتوز، پروپتوز، کاهش حرکات عضلات خارج از چشم و اختلال بینایی رخ دهد. ضایعات نکروز سیاه در کام سخت یا شاخک های بینی و سپتوم و ترشحات نکروتیک از چشم از جمله علائم تشخیصی مفید هستند.

• معاینه گوش حلق بینی و چشم پزشکی در عرض ۳-۵ روز از بستری، هنگام ترخیص و سپس ۲ هفته پس از ترخیص از بخش کورونا

## اقدامات تشخیصی:

- ✓ CT اسکن اربیت و و سینوسهای پارانازال در هر بیمار مبتلا به بی حسی گونه/ تورم پلک / درد صورت / ترشح خونابه ای بینی / کاهش بینایی.
- ✓ اگر یافته های مربوط به تصویربرداری منطبق با درگیری اربیت و سینوس باشند، بلافاصله بیمار را به همکاران با تجربه و مراکز ارجاعی چند تخصصی و مجهز ارجاع دهید. (در معاینات بصری، ممکن است بافت آلوده شده در حین مراحل ابتدایی گسترش قارچ نرمال به نظر برسد. سپس بافت آلوده از طریق یک فاز اربیماتو، با یا بدون ادم، قبل از شروع ظاهر بنفش رنگ پیشرفت می کند و در نهایت به دلیل ترومبوز شدن رگ های خونی و انفارکتوس بافت، گسترش یک زخم نکروتیک سیاه اتفاق می افتد)
- ✓ در این مورد اولین قدم بیوپسی، تایید با فروزن سکشن می باشد ولی از آنجا که ممکن است قابل انجام یا در دسترس نباشد، در صورت شک تشخیصی انجام جراحی اندوسکوپیک و دبریدمان توصیه می شود.

## تشخیص آزمایشگاهی:

مزایای تشخیص زود هنگام موکورمایکوزیس شامل جلوگیری از تهاجم عروقی، آسیب مستقیم بافت ریه، مغز و سینوسها، جلوگیری از گسترش به نقاط حساس (چشم، مغز، عروق بزرگ و غیره)، جلوگیری از تبدیل بیماری به صورت منتشره، کاهش میزان یا کاهش نیاز به تکه برداری جراحی وسیع و بهبود عاقبت و بقا بیماران است. فاکتورهای مستعد کننده ای که منجر به افزایش احتمال ابتلا به موکورمایکوزیس میشوند تا حد زیادی شبیه آن دسته از فاکتورهای خطر ابتلای به اسپرژیلوزیس هستند. تشابهات بالینی اسپرژیلوزیس مهاجم و موکورمایکوزیس از یک سو و درمان و پیش آگهی متفاوت این دو بیماری از سو دیگر، اهمیت تشخیص دقیق و تمایز این بیماری ها را از هم دو چندان میکند. همچنین تعیین هویت نوع عامل بیماری زای موکورمایکوزیس بدلیل تفاوت های دیده شده در الگوی تعیین حساسیت دارویی گونه های مختلف راسته موکورال بسیار اهمیت دارد. به دلیل عدم وجود بيو مارکرهاي اختصاصی درسرم و به دلیل وجود علامت های غیراختصاصی عفونت های قارچی مهاجم در افراد دارای ضعف سیستم ایمنی تشخیص سریع و به موقع همچنان به عنوان یک چالش برای پزشکان باقی مانده است. علائم بالینی بیماری موکورمایکوزیس غیر اختصاصی اند و بیومارکر و تست سرولوژیک خاصی برای تشخیص و تایید این بیماری وجود ندارد زیرا تست های پان فانگال B-D گلوکان و گالاتومان اسپرژیلوس، قادر به شناسایی اجزای آنتی ژنی دیواره سلولی قارچ های راسته موکورال ها نیستند. بررسی های هیستوپاتولوژیکی و کشت از نمونه های بیوپسی جمع آوری شده از نقاط درگیر، جهت تفکیک بیماری موکورمایکوزیس از دیگر عفونت های قارچی فرصت طلب بویژه اسپرژیلوزیس اهمیت بسزایی دارد. مرجع استاندارد برای تشخیص قطعی موکورمایکوزیس مربوط به آزمایشات قارچ شناسی (میکروسکوپی آزمایش مستقیم میکروسکوپی و کشت مستقیم)، آسیب شناسی و بررسی سیتولوژی از اندام های آسیب دیده است. به غیر از جمع آوری نمونه بیوپسی در فرمالین، حتما قسمتی از نمونه بیوپسی در نرمال سالین جمع آوری شود تا مورد بررسی متخصصین قارچ شناسی قرار بگیرد. بررسی های پاتولوژیکی و آزمایش میکروسکوپی مستقیم از جهت وجود یا عدم وجود هایف های فراخ، ربانی شکل و بدون تیغه میانی بر روی همه موارد نمونه های بالینی مشکوک به موکورمایکوزیس ارسال شده به آزمایشگاه های بالینی قارچ شناسی انجام می شود. در صورت امکان شک به وجود موکورمایکوزیس ریوی و یا موکورمایکوزیس جلدی، به ترتیب مایعات شستشوی برونکوالوئولار (BAL) و یا ضایعات نکروتیک جلدی از ناحیه درگیر و مایعات استریل باید برای معاینه بررسی آزمایشگاهی به توسط آزمایشگاه های قارچ شناسی، میکروبی شناسی و سیتولوژی پاتولوژی بالینی ارائه شود.

هر تلاشی باید برای به دست آوردن نمونه برداری بافت برای بافت‌شناسی و کشت انجام شود اما این اغلب در بیماران مبتلا به بدخیمی‌های خونی به دلیل ترومبوسیتوپنی شدید دشوار است و سطح پایین تر از حد مجاز پلاکت در این دسته از بیماران باید جهت نمونه برداری و جراحی جبران شود.

تشخیص قطعی موکورمایکوزیس بر مجموعه‌ای از حدس و گمان بالینی، ارزیابی فاکتور خطر در بیمار (بویژه در بیماران دیابتیکی که فرم شدید کووید-۱۹ را داشته اند و سابقه بستری و دریافت کورتیکواستروئید را تجربه کرده اند) ارزیابی علائم و نشانه‌ها، مطالعات تصویربرداری، کشت و آزمایش مستقیم نمونه‌ها و هیستوپاتولوژی استوار است. با توجه به عدم حساسیت و عدم اختصاصیت کشت قارچ از بافت‌های آلوده و چالش در طبقه‌بندی عناصر قارچی در نمونه‌های بافتی به وسیله هیستوپاتولوژی، علاقه به استفاده از روش‌های مولکولی برای تعیین و تشخیص عوامل اتیولوژیک بیماری‌های قارچی تهاجمی در نمونه‌های کلینیکی افزایش پیدا کرده است. چنین روش‌هایی دارای قابلیت سرعت بیشتر و حساسیت بالاتر هستند به ویژه به دلیل اینکه این ارگانیزم‌های شکننده به سختی رشد و تولید هاگ می‌کنند روش‌های مبتنی بر کشت زمانبر و یا کمتر حساس هستند. همچنین افتراق بین گونه‌هایی که از لحاظ مورفولوژی مشابه هستند ممکن است سریع‌تر و آسان‌تر باشد.

اقدامات لازم جهت تشخیص و درمان موکورمایکوزیس مرتبط با کووید-۱۹ مختصراً در فلوچارت در ادامه آمده است.

## مدیریت بیماران مبتلا به موکور میکوزیس:

مدیریت این عفونت بالقوه مهلک بر اساس بکارگرفتن سریع و همزمان دو روش جراحی و مدیکال در بیماران مشکوک می‌باشد. درمان این بیماری نیازمند کار تیمی و هماهنگی چند رشته‌ای است که اغلب شامل متخصص بیماری‌های عفونی، متخصص و جراح گوش و حلق و بینی، پلاستیک و ترمیمی چشم / چشم پزشکی، متخصص غدد/داخلی، متخصص رادیولوژی و در صورت نیاز متخصص نفرولوژی، متخصص نورولوژی، متخصص جراحی مغز و اعصاب، فارماکوتراپیست (متخصص داروسازی بالینی).

## درمان جراحی:

درمان موکورمایکوزیس شامل دریدمان وسیع بافت‌های نکروتیک و درگیر در بینی، سینوسها، کام، فضای پتریگوپالاتین و سایر مناطق می‌باشد. در شرایطی که دید در حد فقدان درک نور و از دست رفتن حرکات چشم به همراه نکروز وسیع آپکس اربیت می‌توان exentration را در نظر گرفت. تزریق داخل اربیت آمفوتریسین از درمان‌های جدید و در حال مطالعه می‌باشد که ممکنست در گروهی از بیماران کمک کننده باشد. آمفوتریسین لیپوزومال با التهاب کمتر اربیت بعد از تزریق همراه است.

## درمان مدیکال:

از بین عوامل ضد قارچ ۳ داروی آمفوتریسین ب، پسوکونازول و ایساوکونازول (هنوز در فارماکوپه ایران نیست) بر روی این عفونت مهاجم قارچی موثر هستند، اما سایر داروهای ضد قارچ (فلوکونازول، وریکونازول و کاسپوفانژین) تاثیر جدی در درمان ندارند.

✓ درمان مدیکال اصلی استفاده از آمفوتریسین ب است. پسوکونازول بعنوان درمان اولیه توصیه نشده است و معمولا در مواردی که بیمار به درمان استاندارد پاسخ نداده پسوکونازول (Salvage) به درمان اولیه اضافه میشود، در ضمن در بیمارانی که دوره درمان تزریقی آنها کامل شده است با تجویز پسوکونازول خوراکی (Step down therapy) درمان آنها ادامه میابد.

دوره درمان دارویی شامل حداقل ۴-۶ هفته آمفوتریسین ب و پس از آن تقریبا همین مدت پسوکونازول و پیگیری بیمار بصورت سرپایی میباشد.

آمفوتریسین ب لیپوزومال: ۵ میلیگرم بازای هر کیلوگرم وزن بدن بصورت روزانه در سرم دکستروز ۵ درصد محلول شده انفوزیون میگردد (چک پتاسیم و کراتینین یکروز در میان توصیه میشود)

آمفوتریسین ب داکسی کولات: ۱ میلیگرم بازای هر کیلوگرم وزن بدن بصورت روزانه در سرم دکستروز ۵ درصد محلول شده انفوزیون میگردد (چک پتاسیم و کراتینین یکروز در میان توصیه میشود)

پسوکونازول تزریقی: (ویالهای ۳۰۰ میلیگرم) هر ۳۰۰ میلیگرم داخل ۲۰۰ سی سی سالین محلول شده هر ۱۲ ساعت برای روز اول و سپس ۳۰۰ میلیگرم روزانه از طریق ورید مرکزی انفوزیون گردد (دوز اول را میتوان از طریق رگ محیطی و در ظرف نهایت ۳۰ دقیقه انفوزیون کرد).

پسوکونازول خوراکی (سوسپانسیون): ۱۰ سی سی هر ۱۲ ساعت با غذای چرب یا ۵ سی سی هر ۶-۸ ساعت میل شود.

پسوکونازول خوراکی (قرص آهسته رهش ۱۰۰ میلیگرمی): ۳ قرص معادل ۳۰۰ میلیگرم هر ۱۲ ساعت روز اول و سپس ۳۰۰ میلیگرم روزانه از روز دوم

- لازم به ذکر است برای شروع درمان ضد قارچ نیاز به وجود نتایج پاراکلینیکی قطعی نیست. در ابتدا با شک اولیه متخصصین بیماری های عفونی، داخلی، طب اورژانس، چشم، گوش و حلق و بینی، مغز و اعصاب و مراقبت های ویژه بلافاصله درمان ضد قارچ را شروع می کنند ولی طی ۷۲ ساعت، برای ادامه درمان باید تشخیص قطعی گردد.

**پاسخ به سوالات رایج:**



۱- گروه نویسندگان این توصیه نتوانستند هیچ دلیل قطعی در مورد انتقال موکورمایکوز از انسانی به انسان دیگر پیدا کنند.

بنابراین انتقال انسان به انسان در حال حاضر مطرح نیست.

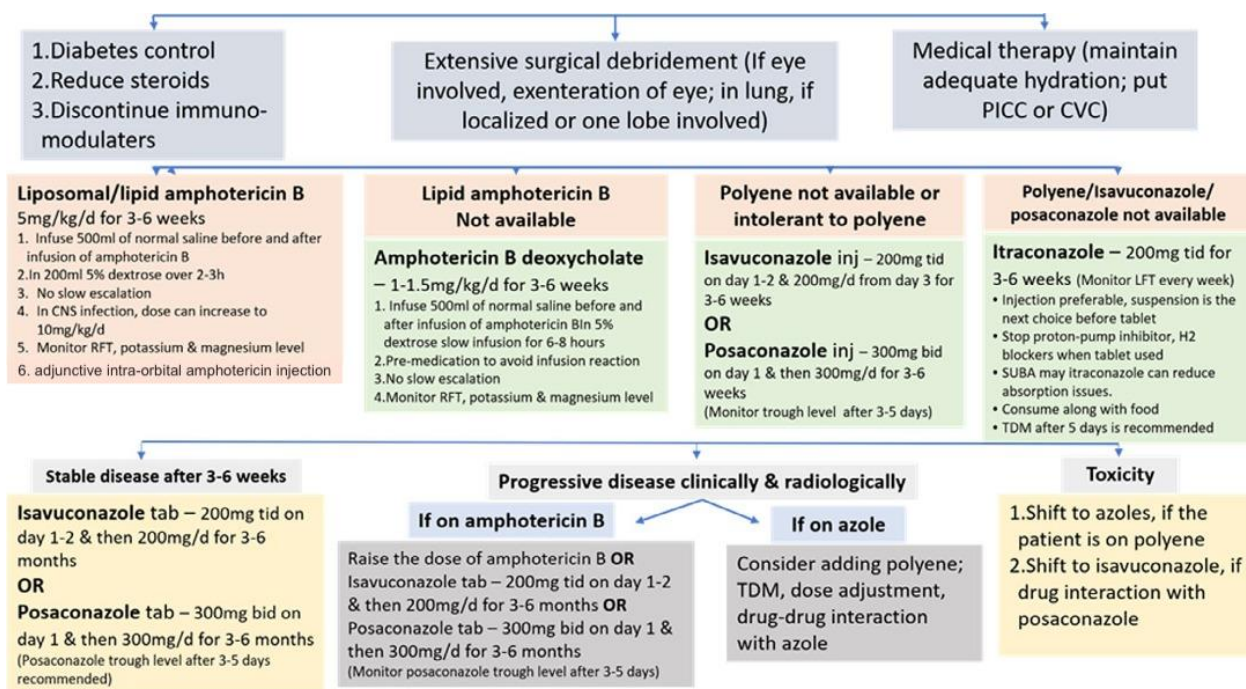
۲- نویسندگان نتوانستند هیچ دلیل قطعی در مورد انتقال موکورمایکوز از طریق دستگاه بیهوشی پیدا کنند.

۳- آیا این بیماران مانند بسیاری دیگر از بیماران مبتلا به بیماری های عفونی باید در بیمارستان / خانه جدا شوند؟ دلیلی برای اینکار دیده

نشده است. مراقبت اصلی بر اساس شرایط کرونا می باشد.

۵- با این حال ، به طور منطقی پیشنهاد می شود که بیماران مبتلا به کرونا و موکورمایکوزیس از بیماران دیابتی ، سرطانی ، شیمی درمانی و

جدا شوند.



Simplified Treatment algorithm for COVID Associated Rhino-Orbital Mucormycosis.

(Adopted and modified from Rudramurthy et al. Mycoses June 2021).

- تاریخ اعتبار این راهنما از زمان ابلاغ به مدت ۳ سال می باشد و بعد از اتمام مهلت زمانی میبایست ویرایش صورت پذیرد.

## References:

1. Pakdel F, Ahmadikia K, Salehi M, Tabari A, Jafari R, Mehrparvar G, Rezaie Y, Rajaeih S, Alijani N, Barac A, Abdollahi A, Khodavaisy S. Mucormycosis in patients with COVID-19: A cross-sectional descriptive multicentre study from Iran. *Mycoses*. 2021 Jun 7;10.1111/myc.13334.
2. OA Cornely A, Alastruey-Izquierdo D, Arenz Mucormycosis ECMM MSG Global Guideline Writing Group. Global guideline for the diagnosis and management of mucormycosis: an initiative of the European confederation of Medical Mycology in cooperation with the Mycoses Study Group Education and Research Consortium. *Lancet Infect Dis* 2019;19(12):405-421.
3. A Patel R, Agarwal S, M Rudramurthy M, Shevkani I, Xess R, Sharma M. Multicenter Epidemiologic Study of Coronavirus Disease-Associated Mucormycosis, India. *Emerg Infect Dis* 2021;27(9):10.3201/eid2709.210934.
4. B Morales-Franco M, Nava-Villalba EO, Medina-Guerrero YA, SánchezNuño P, Davila-Villa EJ, Anaya-Ambriz H. Host-Pathogen Molecular Factors Contribute to the Pathogenesis of *Rhizopus* spp. in Diabetes Mellitus. *Curr Trop Med Rep* 2021;18(16):1710.1007/s40475-020-00222-1.
5. DC Ashraf O, Idowu KE, Hirabayashi EK, Hajdu SR, Grob BJ, Winn L. Outcomes of a Modified Treatment Ladder Algorithm using Retrobulbar Amphotericin B for Invasive Fungal Rhino-Orbital Sinusitis. *Am J Ophthalmol* 2021;110.1016/j.ajo.2021.05.025.
6. Pakdel F. How COVID-19 Impacted on Rhino-Orbital-Cerebral Mucormycosis. *Indian J Clin Exp Ophthalmol* 2021;7(2):257-259.
7. O Raiesi SJ, Hashemi MM, Ardehali K, Ahmadikia MI, Getso F, Pakdel F. Molecular identification and clinical features of fungal rhinosinusitis: A 3-year experience with 108 patients. *Microb.*
8. Salehi M, Ahmadikia K, Badali H, Khodavaisy S. Opportunistic fungal infections in the epidemic area of COVID-19: a clinical and diagnostic perspective from Iran. *Mycopathologia*. 2020;185(4):607-611.

9. Kumar M, Sarma DK, Shubham S, Kumawat M, Verma V, Singh B, Nagpal R, Tiwari RR. Mucormycosis in COVID-19 pandemic: Risk factors and linkages. *Curr Res Microb Sci.* 2021 Dec;2:100057. doi: 10.1016/j.crmicr.2021.100057.
10. Bhattacharyya A, Sarma P, Sharma DJ, Das KK, Kaur H, Prajapat M, Kumar S, Bansal S, Prakash A, Avti P, Thota P, Reddy DH, Gautam BS, Medhi B. Rhino-orbital-cerebral-mucormycosis in COVID-19: A systematic review. *Indian J Pharmacol.* 2021 Jul-Aug;53(4):317-327
11. Mahalaxmi I, Jayaramayya K, Venkatesan D, Subramaniam MD, Renu K, Vijayakumar P, Narayanasamy A, Gopalakrishnan AV, Kumar NS, Sivaprakash P, Sambasiva Rao KRS, Vellingiri B. Mucormycosis: An opportunistic pathogen during COVID-19. *Environ Res.* 2021 Jul 6;201:111643
12. Gupta G, S R, Singh Y, Thangavelu L, Singh SK, Dureja H, Chellappan DK, Dua K. Emerging cases of mucormycosis under COVID-19 pandemic in India: Misuse of antibiotics. *Drug Dev Res.* 2021 Jul 29